

# Utilidad de la tomografía lineal en la localización del conducto alveolar inferior






INVESTIGACIÓN

Utility of linear tomography in the localization of the inferior alveolar duct

Utilidade da tomografia linear na localização do ducto alveolar inferior

## Resumen

**Objetivo.** Evaluar la influencia de la corriente y el voltaje del tubo de rayos x en la localización del conducto alveolar, por medio de la tomografía lineal. **Material y Métodos.** La muestra estuvo constituida por 24 hemi-mandíbulas que fueron escaneadas por un equipo de tomografía lineal utilizando diferentes combinaciones de Kv y mA. Las imágenes obtenidas fueron procesadas mediante el software ImagJ, obteniendo cortes coronales de las mismas, para luego ser observadas por cinco observadores. La precisión diagnóstica fue comparada mediante el área bajo la curva (Az) a través las curvas ROC (receiver operating characteristic curve), usando el software ROCKIT 1.1B. El índice Kappa intra e inter observador fue de 0.79 y 0.71 respectivamente. **Resultados.** Utilizando valores bajos de Kv (60 Kv) se lograron mayores Az (0.912). Cuando se varió el mA, el Az de mayor valor fue para 2 mA (0.911). **Conclusión.** Se recomienda utilizar valores bajos de corriente y voltaje del tubo de RX.

-  Juan Manuel González Mollo <sup>1</sup>
-  Carolina Riera Laiño <sup>2</sup>
-  Rocío Mott Gutierrez <sup>3</sup>
-  Flavio Echeverría Lopez <sup>4</sup>
-  Gainer R Jasa Andrade <sup>5</sup>

CORRESPONDENCIA

Juan Manuel González Mollo:  
guaguegonzalez@gmail.com

Recibido: 22/Mar/2024  
Aceptado 12/Nov/2024



**Palabras clave:** Tomografía lineal. Calidad de imagen. Conducto alveolar inferior

**1** Doctor en Odontología. Ayudante de la Subunidad de Imagenología, Facultad de Odontología, Universidad de la República.

**2** Doctora en Odontología. Facultad de Odontología, Universidad de la República.

**3** Doctora en Odontología. Especialista en Ortodoncia y Ortopedia Dento-maxilofacial. Asistente de la Subunidad de Imagenología, Facultad de Odontología, Universidad de la República.

**4** Doctor en Odontología. Asistente de la Subunidad de Imagenología, Facultad de Odontología, Universidad de la República.

**5** Doctor en Ciencias Odontológicas. Master en Ciencias Odontológicas. Especialista en Imagenología Maxilofacial. Doctor en Odontología. Prof. Subunidad de Imagenología, Facultad de Odontología, Universidad de la República.

## Abstract

**Objective.** To evaluate the influence of x-ray tube current and voltage on the localization of the alveolar duct by linear tomography. **Material and Methods.** The sample consisted of 24 hemi-mandibles that were scanned by linear tomography equipment using different combinations of Kv and mA. The images obtained were processed using ImagJ software, obtaining coronal slices of the images, which were then observed by five observers. Diagnostic accuracy was compared by the area under the curve (Az) through ROC curves (receiver operating characteristic curve), using ROCKIT 1.1B software. The intra- and inter-observer Kappa index was 0.79 and 0.71, respectively. **Results.** Using low values of Kv (60 Kv), higher Az (0.912) was achieved. When mA was varied, the highest Az value was for 2 mA (0.911). **Conclusion.** It is recommended to use low values of RX tube current and voltage.

**Keywords:** Linear tomography. Image quality. Inferior alveolar duct.

## Introducción

Dentro de las maniobras quirúrgicas más frecuentes realizadas en la región posterior del cuerpo mandibular, se encuentran la colocación de implantes y la exodoncia de terceros molares. En ambas cirugías, se corre el riesgo de generar daños al paquete vasculonervioso; derivando en posibles complicaciones intra y postoperatorias, como ser hemorragias y parestesias temporales, o incluso permanentes <sup>(1)</sup>. Debido a esto, surge la necesidad de conocer la ubicación exacta del conducto alveolar inferior (CAI) previo al acto quirúrgico; con el fin de evitar dichas lesiones. De ahí la importancia que adquieren los estudios imagenológicos preoperatorios, los cuales están destinados al estudio de la ubicación y recorrido del CAI; con el objetivo de realizar los procedimientos quirúrgicos de forma segura para el paciente, y el profesional <sup>(2)</sup>.

El CAI inicia por detrás y ligeramente por debajo de la línula mandibular, dirigiéndose oblicuamente hacia abajo y adelante, usualmente hasta el segundo premolar; dividiéndose en dos ramas: una externa, emergiendo a través del agujero mentoniano y otra interna que es el conducto incisivo, el cual finaliza debajo de los incisivos anteroinferiores <sup>(3)</sup>.

Para el estudio imagenológico preoperatorio del CAI se utilizan principalmente, la Radiografía Panorámica, la Tomografía Computada y la Tomografía Lineal <sup>(4)</sup>.

## Resumo

**Objetivo.** Avaliar a influência da corrente e da voltagem do tubo de raios X na localização do ducto alveolar por meio da tomografia linear. **Material e Métodos.** A amostra foi composta por 24 hemi-mandíbulas que foram escaneadas em equipamento de tomografia linear utilizando diferentes combinações de Kv e mA. As imagens obtidas foram processadas pelo software ImagJ, obtendo-se cortes coronais das imagens, que foram então observadas por cinco observadores. A acurácia diagnóstica foi comparada pela área sob a curva (Az) através da curva característica de operação do receptor (ROC) utilizando o software ROCKIT 1.1B. O índice Kappa intra e inter-observador foi de 0,79 e 0,71, respectivamente. **Resultados.** Utilizando valores mais baixos de Kv (60 Kv), obteve-se um Az mais elevado (0,912). Quando o mA foi variado, o valor mais elevado de Az foi para 2 mA (0,911). **Conclusão.** Recomenda-se a utilização de valores baixos de corrente e tensão do tubo de RX.

**Palavras-chave:** Tomografia linear. Qualidade de imagem. Ducto alveolar inferior

La radiografía panorámica es la técnica más utilizada previo a una cirugía en el hueso mandibular, sin embargo, debido a que brinda una imagen en dos planos del espacio, dificulta la localización exacta del CAI <sup>(4)</sup>.

La tomografía es el método ideal para conocer con exactitud la localización del CAI, ya que brinda información del mismo en los tres planos del espacio, viéndose como una imagen hipodensa limitada o rodeada por dos líneas hiperdensas en el corte sagital, y rodeada en forma de círculo por una línea hiperdensa en el corte coronal <sup>(5)</sup>. Particularmente, la tomografía computada de haz cónico (TCHC) es el método de primera elección para el estudio de la localización del conducto alveolar inferior <sup>(6)</sup>, sin embargo, el alto costo del equipamiento de TCHC, y que existen equipos panorámicos que traen incorporada la técnica de tomografía lineal es que se evalúa la utilidad de la Tomografía Lineal para la localización del CAI. Esta técnica llamada pantomografía en sus principios, es una técnica creada por Yrjo Paatero en 1949, obtiene imágenes adecuadas de una capa curva del sujeto sobre un receptor, girando receptor y tubo de rayos x en sentido opuesto, comercializada en sus inicios con el nombre de Panorex <sup>(7)</sup>.

La tomografía lineal (TL) posibilita obtener información en los tres planos del espacio de la región de interés,

más accesible y que utiliza bajas dosis de exposición si lo comparamos con la TCHC<sup>(8)</sup>. A esto se suma que, para su realización, se utiliza el equipo de rayos x panorámico, al cual se le debe agregar la función de TL, resultando ser un estudio de bajo costo. La TL se indica para estudios pre operatorios de implantes unitarios o de segmentos menores a cuatro implantes, dando una información adecuada para la evaluación de la estructura ósea de los maxilares en los tres planos del espacio. Por lo tanto, la TL proporciona una imagen diagnóstica aceptable del hueso alveolar por medio de la utilización de bajas dosis de exposición<sup>(9)</sup>; cumpliendo con el principios ALADA "as low as diagnostically acceptable"<sup>(10,11)</sup>.

Por otro lado, no solo es importante conocer los diferentes métodos imagenológicos para obtener la localización del conducto alveolar inferior, sino, y no menos importante, es crucial a la hora de manejar el equipamiento, conocer cómo los diferentes factores de exposición, como ser el voltaje (Kv) y la corriente (mA) del tubo de rayos x inciden en la calidad de imagen obtenida. A su vez, y muy importantes en la actualidad, estos factores de exposición (mA y Kv), tienen gran incidencia en las dosis de exposición utilizadas.

Existen trabajos que confirman la influencia de la dosis de exposición sobre la precisión diagnóstica, donde utilizando una mayor corriente del tubo de rayos x se aumentó la visibilidad del conducto alveolar inferior<sup>(12,13)</sup>. También se vio que la calidad de la imagen aumentaba concomitantemente con el aumento del voltaje del tubo de rayos x. Sin embargo, el aumento de la corriente y el voltaje del tubo de rayos x, significan un aumento de las dosis de rayos x utilizadas; de ahí la importancia de estudiar cómo las combinaciones de ambos factores de exposición afectan la visibilidad del conducto alveolar inferior en la tomografía lineal, y así poder cumplir de la mejor manera con el principio ALADA<sup>(14)</sup>.

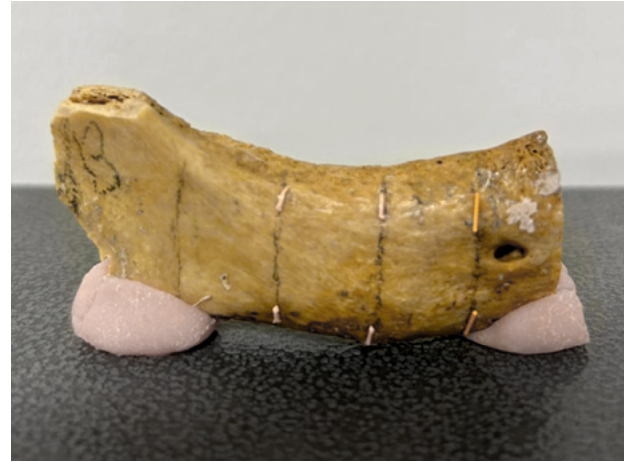## Materiales y Métodos

### MUESTRA

La muestra utilizada en este estudio fue de 24 hemimandíbulas secas, con rebordes edéntulos hacia distal del agujero mentoniano, acervo de la Cátedra de Radiología de la Facultad de Odontología de la Universidad de la República, Uruguay. El uso de estas mandíbulas y el proyecto de investigación fueron aprobados por el Comité de ética de la Facultad de Odontología, número de expediente 091900-000018-23.

La longitud total del CAI se dividió en tres secciones de igual longitud en cada hemimandíbula (**Figura 1**). Estas secciones se marcaron con gutapercha desde el margen posterior del agujero mentoniano hasta el mar-


gen anterior del agujero mandibular (espacios 1-4). En esta investigación usamos la marca 2 (región del primer molar) para la observación, ya que es el sitio más común para la colocación de implantes.



**Figura 1** Hemimandíbula marcada con gutapercha en el intervalo a estudiar.

### ADQUISICIÓN DE IMÁGENES

Previo a la toma de las tomografías, cada hemimandíbula se fijó dentro de un recipiente (18 cm de diámetro y 7 cm de altura) con el borde basal paralelo al piso. El recipiente se llenó de agua para simular la absorción de radiación de los tejidos blandos<sup>(15)</sup>. El ancho y la altura del recipiente fueron mayores que el campo de visión (**Figura 2**).



**Figura 2** Hemimandíbula posicionada para ser escaneada.

Fueron adquiridas imágenes de cada hemiarcada mediante el uso de tomografía lineal con un equipo panorámico (Planmeca promax SD S3, Helsinki, Finlandia) (Figura 3). Para la primera adquisición y previa a la misma, a cada hemimandíbula se le colocó un alambre de ortodoncia dentro del conducto alveolar inferior, marcando el recorrido del conducto alveolar inferior y así obtener el padrón oro. Los parámetros de exposición para esta primera toma, fueron: 66 Kv; 2.5 mA; con un tiempo de exposición de 11.5 s. (Tabla 1).

**TABLA 1** Parámetros que se utilizaron para obtener el Padrón Oro.

PARÁMETROS PARA PADRÓN ORO	
Parámetros de exposición	Valor
Voltaje del tubo (kV)	66
Corriente del tubo (mA)	2.5
Tiempo de escaneo	11.5 s

Una vez hecha la primera tomografía, se retiró el alambre del hueso mandibular; teniendo la precaución de no mover la muestra, procediendo a realizar las siguientes tomografías utilizando diferentes combinaciones de kV y mA, a saber:

**Etapas 1:** Usando dosis de exposición (DPA) prácticamente iguales (DAP 230) para ver el efecto del voltaje del tubo de rayos x (Kv); 60Kv /14mA, 70Kv /10mA, 78Kv /8mA, en la localización del CAI (Tabla 2).

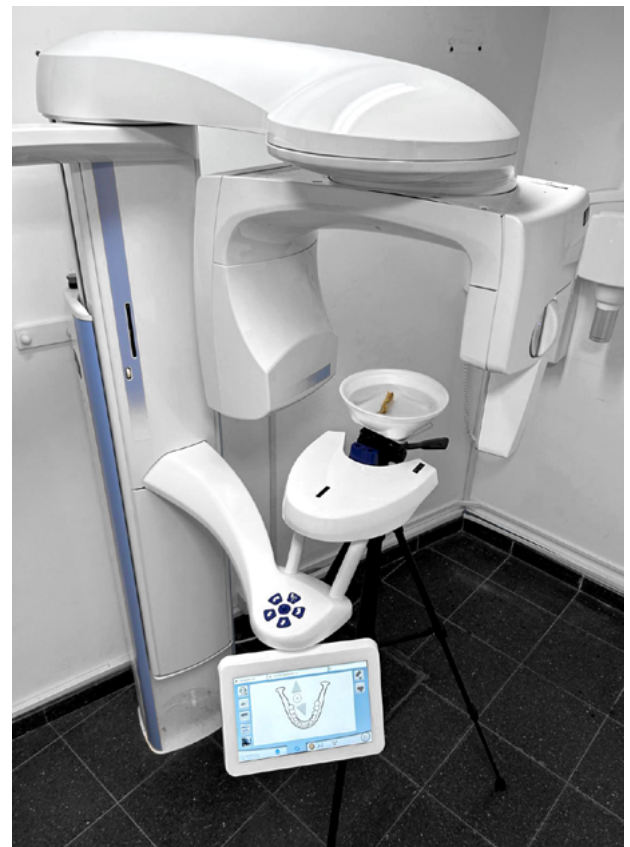**TABLA 2** Variaciones de kV y mA en Etapa 1.

PASO 1 DOSIS DE EXPOSICIÓN 230	
Variación de kV	Variación mA
60	14
70	10
78	8

**Etapas 2:** Utilizando el mismo valor de kV del tubo de rayos x (70 Kv), variando el mA del tubo de rayos x, se realizaron las siguientes combinaciones (mA) (2mA, 5mA, 10mA, 14mA); para evaluar los efectos de la corriente del tubo de rayos x en la localización del CAI. Por lo tanto, cada hemimandíbula se escaneó 8 veces, obteniendo un total de 192 imágenes (Tabla 3).

**TABLA 3** Variaciones del mA del tubo de rayos x en etapa 2

PASO 2 MISMO VOLTAJE DEL TUBO	
Voltaje del tubo kV	Variación mA
70	2
70	5
70	10



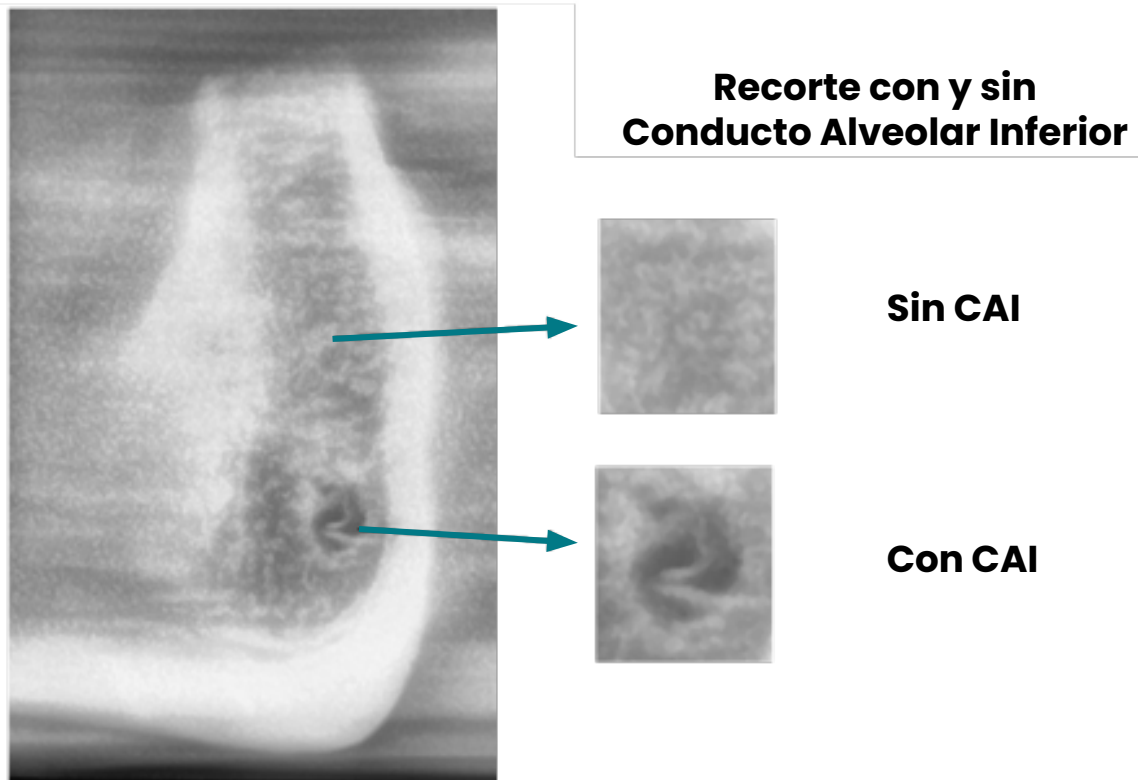**Figura 3** Escaneado de las hemimandíbulas.

### PREPARACIÓN DE LAS IMÁGENES PARA SU OBSERVACIÓN

Las imágenes obtenidas fueron importadas en formato JPEG, para ser procesadas mediante el uso del software ImageJ (National Institutes of Health, Bethesda, MD) para su observación.

En los cortes coronales, se obtuvo la región de interés a ser observada mediante la realización del cropeado de dos cuadrados de 1 x 1 cm de lado, cada uno; estando presenta el CAI en uno y el otro sin CAI, (Figura 4).

## Corte coronal de la hemimandíbula



**Figura 4** Croteado de la región de interés. CAI (Conducto alveolar inferior).

Luego, las imágenes cropadas con y sin CAI, fueron guardadas en una computadora de forma randomizada, para ser observadas por 5 observadores, expertos, dentro de un cuarto con luz tenue. Fueron observadas 384 imágenes por cada observador. A cada imagen se le asignó un valor del 1 al 5, en base a la presencia o no del CAI; a saber: 1. "Definitivamente está presente"; 2. "sospecho que está presente"; 3. "No sé"; 4. "sospecho que no está presente"; 5. "Definitivamente no está presente", metodología ya realizada en trabajos previos<sup>(16,17)</sup>, y fundada en el trabajo de Hanley JA<sup>(18)</sup>. Las observaciones se realizaron dos veces por cada observador, con un intervalo de 15 días entre la primera y la segunda observación.

### ESTUDIO ESTADÍSTICO

La concordancia intra-observador e inter-observador fue evaluada por el índice kappa, utilizando tres grados: 1/2, 3, 4/5. Valores < 0.20 pobre concordancias, 0.21 a 0.40 concordancia justa; 0.41 a 0.60 concordancia moderada, 0.61 a 0.80 buena concordancia y 0.81 a 1.0 concordancia excelente.

La precisión diagnóstica fue comparada mediante el

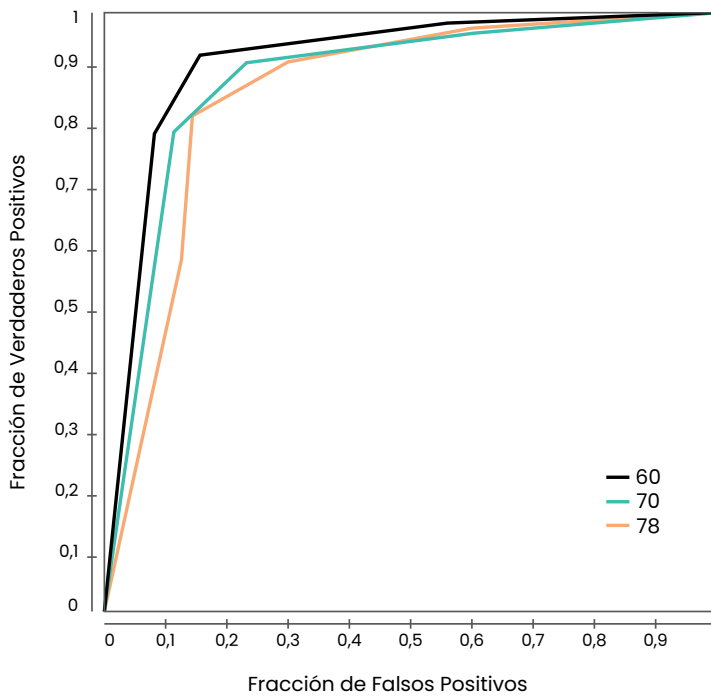
área bajo la curva (Az) a través del análisis de características operativas del receptor (ROC), usando el software ROCKIT 1.1B, (Charles E Metz, University of Chicago, Chicago, IL, USA). La significancia de las diferencias entre los valores de Az, fue brindada mediante el mismo software, en base a los intervalos de confianza.

### Resultados

En primer lugar, se calculó la concordancia intra-observador e inter-observador. Usando los mismos conjuntos de datos en las Etapas 1 y 2, calculamos los índices Kappa para este análisis. El índice Kappa intra e interobservador fue de 0.79 y 0.71 respectivamente, lo que demostró que ambas concordancias eran buenas.

La **Figura 5** muestra los valores de kV utilizados en la Etapa 1, 60/70/78 kV. Los valores Az fueron de 0,91; 0,85; 0,86 respectivamente. Voltajes de tubo más altos condujeron a valores de Az más bajos. Hubo una diferencia significativa entre los valores 60 kV y 78 kV ( $p = 0,0176$ ), pero no se estableció una diferencia significativa entre los valores 60 kV y 70 kV, ni entre 70 kV y 78 kV.

Curvas de características operativas del receptor (ROC) para diferentes voltajes de tubo (60, 70, 78 kv)

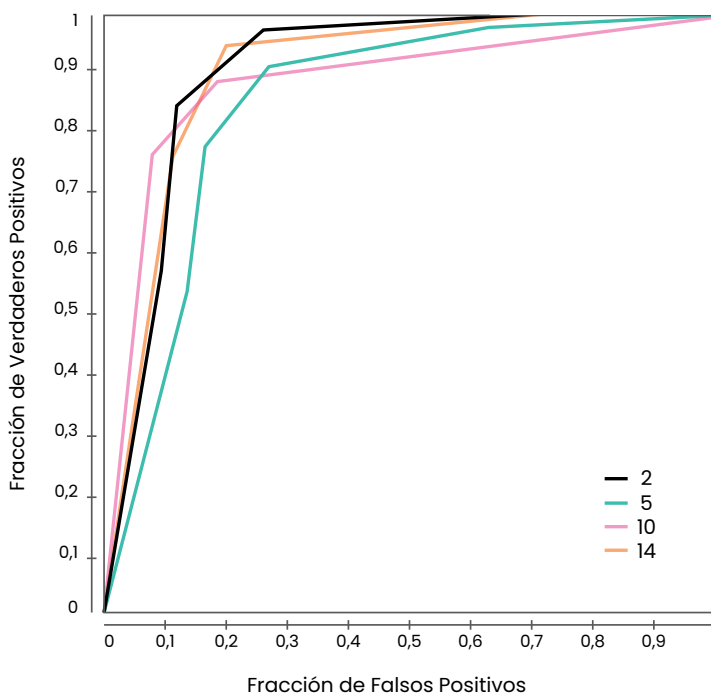


	1	2	3
Área debajo de la curva	0,9192	0,885	0,8644
Error de estimación	0,0189	0,0227	0,0242
Intervalo de confianza máximo	0,9562	0,9295	0,9119
Intervalo de confianza mínimo	0,8822	0,8405	0,817

**Figura 5**

Curva de características operativas del receptor (ROC) para diferentes voltajes de tubo (60, 70, 78 Kv); con labra de valores dados por el software.

Curvas de características operativas del receptor (ROC) para diferentes corrientes de tubo (2, 5, 10, 14 mA)



	1	2	3	4
Área debajo de la curva	0,911	0,8555	0,8892	0,9056
Error de estimación	0,0198	0,025	0,0224	0,0204
Intervalo de confianza máximo	0,9499	0,9046	0,933	0,9455
Intervalo de confianza mínimo	0,8722	0,8064	0,8454	0,8656

**Figura 6**

Curva de características operativas del receptor (ROC) para diferentes corrientes de tubo (2, 5, 10, 14 mA); con un voltaje de tubo de 70 Kv; con tabla de valores dados por el software.

En la **Figura 6** comparamos los valores de mA utilizados en la Etapa 2; 2, 5, 10, 14 mA. Los valores Az fueron de 0,91; 0,85; 0,88; 0,90 respectivamente. Hubo una diferencia significativa entre los valores 2mA y 5mA ( $p = 0.0172$ ), y entre 14mA con 5mA ( $p = 0.0106$ ), pero no se estableció una diferencia significativa entre los valores 2mA y 10mA, ni 2mA con 14mA, como tampoco entre 14mA y 10mA.

## Discusión

Esta investigación busca evaluar la influencia de la corriente (mA) y el voltaje (kV) del tubo de rayos x en la localización del conducto alveolar inferior, por medio de la Tomografía Lineal. La importancia de esto radica en la necesidad de localizarlo, porque dentro de él discurre un paquete vasculonervioso que frente a una maniobra quirúrgica se puede lacerar, ocasionando alteraciones que pueden incluso, ser permanentes en el paciente. La tomografía lineal tiene como gran ventaja con otros estudios de TCHC, la disminución de la dosis de exposición al paciente, e incluso, utilizando bajas dosis de exposición, se obtienen imágenes con alto valor diagnóstico<sup>(9)</sup>.

Como resultado tenemos que en la **Figura 1**, el valor Az más alto corresponde a 60 kV y el más bajo a 78 kV, por lo tanto, podemos afirmar que se obtienen imágenes de mejor calidad con valores menores de kV.

Por otro lado, con respecto a los valores de mA utilizados, la **Figura 2** muestra que el parámetro 2mA tiene el valor más alto de Az seguido por el parámetro 14mA, no existiendo diferencia significativa entre ambos. Sin embargo, si comparamos los parámetros 2mA y 5mA, se establece una diferencia significativa; al igual que entre 14mA y 5mA. Por lo tanto, utilizando valores bajos de mA obtenemos imágenes con muy buena calidad diagnóstica, y se utilizan menores dosis de exposición.

Estos hallazgos respaldan los beneficios de la tomografía lineal (TL) como una alternativa viable en estudios preoperatorios, ya que reduce la exposición radiológica al mismo tiempo que mantiene una calidad diagnóstica aceptable. A diferencia de la CBCT, la TL permite un control preciso sobre los parámetros de exposición, optimizando la calidad de imagen y cumpliendo con el principio ALADA ("tan bajo como diagnósticamente aceptable"). Además, la TL resulta más accesible y económica, lo cual es ideal para procedimientos en áreas específicas, como la localización del conducto alveolar inferior en estudios preoperatorios a la colocación de implantes unitarios, sin necesidad de recurrir a las dosis elevadas propias de la CBCT<sup>(20)</sup>.

Lindh et al.<sup>(18)</sup> estudiaron cuál sería el método radiográfico más adecuado para visualizar el conducto alveolar inferior. Dentro de las técnicas radiográficas

utilizadas se estudiaron la radiografía periapical, radiografía panorámica, tomografía hipocicloidial, tomografía espiral y tomografía computarizada. Esta investigación concluyó que el mejor método para ubicar el conducto alveolar inferior es la tomografía computarizada, ya que no solo ofrece una reconstrucción en 3 dimensiones de la mandíbula y del conducto alveolar inferior, sino una mejor visualización del mismo; pero a expensas de parámetros de exposición más altos para el paciente. En nuestra investigación demostramos que con el uso de la tomografía lineal no solo obtenemos imágenes de alto valor diagnóstico y una buena visualización del conducto alveolar inferior, sino que se utilizaron parámetros de exposición bajos ya un menor costo para el paciente; siendo estas las principales ventajas de la tomografía lineal si la comparamos con la Tomografía computada.

Pauwels et al.<sup>(12)</sup>, usaron una combinación de corrientes de tubo (1-8 mA) y voltajes de tubo (60kV, 70 kV, 80 Kv y 90 kV), encontrando un aumento en la relación (90 kV) cuando se fijó la dosis de radiación. Otro estudio realizado por Pauwels et al.<sup>(21)</sup>, en el que se analizó la estructura ósea y se utilizó la misma dosis de exposición, mostró que la relación contraste-ruido con el protocolo de voltaje de tubo más alto (90 kV) fue significativamente diferente de la que se obtuvo con ajustes de voltaje de tubo más bajos. Nuestro estudio demostró que utilizando valores bajos de kV (60 kV) se obtuvieron mayores valores de Az (0.912), dando una diferencia significativa ( $p = 0,0176$ ) entre 60 kV y 78 kV, tomando en cuenta el intervalo de confianza. Cuando se varió el mA, el Az de mayor valor fue para 2 mA (0.911), sin embargo, hubo una diferencia significativa entre los valores 2 mA y 5 mA ( $p = 0.0172$ ), y entre 14 mA y 5 mA ( $p = 0.0106$ ), pero no resultó en una diferencia significativa entre los valores 2 mA y 10 mA, ni 2 mA y 14 mA, como tampoco entre 14 mA y 10 mA.

Panmekiate et al.<sup>(22)</sup> adquirieron 160 conjuntos de datos de TCHC con 8 combinaciones diferentes de 4 tipos de voltajes de tubo (60 kV, 80 kV, 100 kV y 120 kV), 2 tipos de corrientes de tubo (10 mA y 15 mA) y un tiempo de exploración de 14s; concluyendo que la utilización de valores bajos de corriente del tubo de rayos x provoca un aumento del ruido en la imagen, logrando así la no visualización del CAI. Nuestro estudio mostró que, si bien con valores de 2mA y 14mA se logran tener imágenes de alto valor diagnóstico, no hay una diferencia significativa entre ellos, permitiéndonos reducir la corriente del tubo a la hora de hacer una tomografía lineal, y así utilizar menores dosis de exposición.

Un estudio realizado por Svenson et al.<sup>(13)</sup> concluyó que la variación de la precisión diagnóstica depende de la dosis de exposición, mientras que el efecto del voltaje del tubo de rayos x es prácticamente insignificante. Nues-

tra investigación, por el contrario, arroja que la variación del voltaje afecta la calidad de la imagen de forma significativa, así como también la dosis de exposición utilizada. Por lo tanto, este trabajo demuestra que la utilización de la tomografía lineal permite obtener imágenes de gran valor diagnóstico con un kilovoltaje menor a 60 Kv, logrando bajas dosis de exposición.

Según un estudio de Neves et al. <sup>(14)</sup> dónde se adquirieron imágenes con un tiempo de barrido de 10,8 s a 60 kV, con siete combinaciones diferentes de corrientes de tubo (2 mA, 4 mA, 6,3 mA, 8 mA, 10 mA, 12 mA y 15 mA); al igual que el estudio de Jasa et al. <sup>(16)</sup> dónde se adquirieron imágenes con diferentes corrientes de tubo

(2 mA, 5 mA, 10 mA y 15 mA); se encontraron con que la calidad de la imagen aumentaba concomitantemente con el aumento del mA. Nuestra investigación muestra que la variación de la corriente del tubo de rayos x no presentó una diferencia significativa en la localización del CAI entre los parámetros 2mA y 14mA, ya que tienen prácticamente el mismo valor Az. Pero si hubo diferencia significativa cuando comparamos los parámetros 2 mA y 5mA, al igual que los parámetros 5mA y 14mA; siendo siempre beneficiosos para el paciente valores bajos de corriente del tubo, lo que significa una disminución de las dosis utilizadas.

## Conclusiones

La tomografía lineal es una herramienta a tener en cuenta como un estudio preoperatorio para la localización del conducto alveolar inferior, presentando como ventajas frente a la TCHC, su accesibilidad, la baja dosis de exposición utilizada; y su menor costo. Para la localización del conducto alveolar inferior por medio de la tomografía lineal, se recomienda utilizar valores bajos de voltaje del tubo de rayos x, ya que se obtienen mejores resultados que con valores altos, obteniéndose diferencias significativas entre ellos (60 kV y 78 kV). En cuanto a la corriente del tubo, podemos recomendar utilizar valores bajos, ya que no se estableció una diferencia significativa entre el valor más bajo y el más alto (2 mA y 14 mA); significando una menor dosis de exposición para el paciente.



## REFERENCIAS BIBLIOGRÁFICAS

1. Muñoz G, Dias FJ, Weber B, Betancourt P, Borie E. Anatomic Relationships of Mandibular Canal. A Cone Beam CT Study. *Int J Morphol*. 2017;35(4):1243–8. Disponible en: [https://www.scielo.cl/scielo.php?pid=S0717-95022017000401243&script=sci\\_abstract](https://www.scielo.cl/scielo.php?pid=S0717-95022017000401243&script=sci_abstract)
2. Domínguez Mejía J, Ruge Jiménez O, Aguilar Méndez G, Ñañez López Ó, Oliveros Torres G. Análisis de la posición y trayectoria del conducto alveolar inferior (CAI) en tomografía volumétrica computarizada (TC Cone Beam -TCCB). *Rev Fac Odontol Univ Antioq* 2010 Dec;22(1): 12-22. Disponible en: [http://www.scielo.org.co/scielo.php?script=sci\\_arttext&pid=S0121-246X2010000200003](http://www.scielo.org.co/scielo.php?script=sci_arttext&pid=S0121-246X2010000200003)
3. Canelo Martínez M. Uso de la tomografía computarizada de haz cónico en la detección de variantes anatómicas del conducto dentario inferior. Santo Domingo:Universidad Iberoamericana (UNIBE); 2021. Disponible en: <https://repositorio.unibe.edu.do/jspui/handle/123456789/771>
4. Beltrán Silva JA, Abanto Silva LE, Meneses López A. Disposición del conducto dentario inferior en el cuerpo mandibular: Estudio anatómico y tomográfico. *Acta odontol. venez.* 2007 Sep;45( 3 ): 421-425. Disponible en: [http://ve.scielo.org/scielo.php?script=sci\\_arttext&pid=S0001-63652007000300018](http://ve.scielo.org/scielo.php?script=sci_arttext&pid=S0001-63652007000300018)
5. Kamrun N, Tetsumura A, Nomura Y, Yamaguchi S, Baba O, Nakamura S, et al. Visualization of the superior and inferior borders of the mandibular canal: a comparative study using digital panoramic radiographs and cross-sectional computed tomography images. *Oral Surg Oral Med Oral Pathol Oral Radiol* 2013; 115: 550–7. Disponible en: <https://pubmed.ncbi.nlm.nih.gov/23522648/>
6. Solis Vargas LD. Ortopantomografía (OPG) vs. Tomografía Computada (CT) en Imágenes Odontológicas Dentales. *Revista Ciencia y Salud Integrando Conocimientos*. 2023;7(1):43–58. Disponible en: <https://revistacienciaysalud.ac.cr/ojs/index.php/cienciaysalud/article/view/576>
7. Buzzi A.E., Suárez M.V. Linear Tomography: Birth, glory and decline of a method. *Rev. Argent. Radiol.*2013; 77(3):236-244.
8. Flores Choquehuanca D, Moya Chávez LA. Tomografía Odontológica. *Rev. Act. Clin. Med.* 2013 Set. Disponible en: [http://www.revistasbolivianas.ciencia.bo/scielo.php?script=sci\\_arttext&pid=S2304-37682013001100008&lng=pt&nr-m=iso](http://www.revistasbolivianas.ciencia.bo/scielo.php?script=sci_arttext&pid=S2304-37682013001100008&lng=pt&nr-m=iso)
9. Beltrán Silva JA, Meneses López A, Ventura Ponce HR. Tomografía espiral convencional para implantes dentales: grado de magnificación. *Rev Estomatol Hered.* 2014;13(2–1). Disponible en: <https://revistas.upch.edu.pe/index.php/REH/article/view/2048>
10. Jaju PP, Jaju SP. Cone-beam computed tomography: Time to move from ALARA to ALADA. *Imaging Sci Dent* 2015. Disponible en: <https://pubmed.ncbi.nlm.nih.gov/26730375/>
11. Widmann G, Schönthaler H, Tartarotti A, Degenhart G, Hörmann R, Feuchtner G, et al. As low as diagnostically acceptable dose imaging in maxillofacial trauma: a reference quality approach. *Dentomaxillofac Radiol* 2023. Disponible en: <https://pubmed.ncbi.nlm.nih.gov/36688730/>
12. Pauwels R, Silkosessak O, Jacobs R, Bogaerts R, Bosmans H, Panmekiate S. A pragmatic approach to determine the optimal Kv p in cone beam CT: balancing contrast-to-noise ratio and radiation dose. *Dentomaxillofac Radiol* 2014; 43: 20140059. Disponible en: <https://doi.org/10.1259/dmfr.20140059>
13. Svenson B, Welander U, Anneroth G, Soderfeldt B. Exposure parameters and their effects on diagnostic accuracy. *Oral Surg Oral Med Oral Pathol* 1994; 78: 544–50. Disponible en: <https://pubmed.ncbi.nlm.nih.gov/7800386/>

14. Neves FS, de Camargo T, de Azevedo Vaz SL, Campos PS, Boscolo FN. Influence of cone-beam computed tomography milliamperage settings on image quality of the mandibular third molar region. *Oral Radiol* 2014; 30: 27–31. Disponible en: <https://pubmed.ncbi.nlm.nih.gov/25265127/>
15. Oliveira ML, Freitas DQ, Ambrosano GM, Haiter-Neto F. Influence of exposure factors on the variability of CBCT voxel values: a phantom study. *Dentomaxillofac Radiol* 2014; 43: 20140128. doi: <https://doi.org/10.1259/dmfr.20140128>
16. Jasa GR, Shimizu M, Okamura K, Tokumori K, Takeshita Y, Weerawanich W, et al. Effects of exposure parameters and slice thickness on detecting clear and unclear mandibular canals using cone beam CT. *Dentomaxillofac Radiol* 2017. Disponible en: <https://www.ncbi.nlm.nih.gov/pmc/articles/PMC5595001/>
17. Shimizu M, Okamura K, Kise Y, Takeshita Y, Furuhashi H, Weerawanich W, Moriyama M, Ohshima Y, Furukawa S, Nakamura S and Yoshiura S. Effectiveness of imaging modalities for screening IgG4-related dacryoadenitis and sialadenitis (Mikulicz's disease) and for differentiating it from Sjögren's syndrome (SS), with an emphasis on sonography. *Arthritis Res Ther* 2015;17(1):223. Disponible en: <https://www.ncbi.nlm.nih.gov/pmc/articles/PMC4546818/>
18. Hanley JA. Receiver operating characteristic (ROC) methodology: the state of the art. *Crit Rev Diagn Imaging*. 1989;29(3):307-35. Disponible en: <https://pubmed.ncbi.nlm.nih.gov/2667567/>
19. Lindh C, Petersson A, Klinge B. Visualisation of the mandibular canal by different radiographic techniques. *Clin Oral Implants Res*. 1992;3(2):90–7. Disponible en: <http://dx.doi.org/10.1034/j.1600-0501.1992.030207>.
20. Ludlow JB, Timothy R, Walker C, Hunter R, Benavides E, Samuelson DB, et al. Dosis efectiva de CBCT dental: un metaanálisis de datos publicados y datos adicionales para nueve unidades de CBCT. *Dentomaxillofac Radiol* [Internet]. 2015;44(1):20140197. Disponible en: <http://dx.doi.org/10.1259/dmfr.20140197>
21. Pauwels R, Araki K, Siewerdsen JH, Thongvigitmanee SS. Technical aspects of dental CBCT: state of the art. *Dentomaxillofac Radiol* 2015; 44: 20140224. Disponible en: <https://doi.org/10.1259/dmfr.20140224>
22. Panmekiate S, Apinhasmit W, Peterson A. Effect of electric potential and current on mandibular linear measurements in conebeam CT. *Dentomaxillofac Radiol* 2012; 41: 578–82. Disponible en: <https://doi.org/10.1259/dmfr/51664704>.

## Disponibilidad de datos

Todo el conjunto de datos que apoya los resultados de este estudio fueron publicados en el propio artículo.

## Declaración de conflicto de interés

Los autores declaran que no existen conflictos de intereses

## Comité de Ética

El protocolo de investigación fue aprobado por el Comité de Ética de la Facultad de Odontología de la Universidad de la República con fecha 14 de setiembre de 2023

## Fuente de financiamiento

Esta investigación se llevó a cabo dentro del laboratorio de radiología con hemimandibulas secas acervo de la Cátedra de Imagenología de la Facultad de Odontología UDELAR, utilizando el equipo panorámico (Planmeca pro max SD S3, Helsinki, Finlandia). No requirió ningún tipo de financiación ya que todos los materiales se encuentran a disposición dentro de la Cátedra de Imagenología. Fue realizado en el marco de Trabajo Final de carrera "Doctor en Odontología".

## Declaración de contribución de autoría y colaboración

NOMBRE Y APELLIDO	COLABORACIÓN ACADÉMICA													
	1	2	3	4	5	6	7	8	9	10	11	12	13	14
Juan Manuel González Mollo			x	x	x	x	x			x				x
Carolina Riera Laiño				x	x									
Rocio Mott Gutierrez					x									
Flavio Echeverria Lopez					x									
Gainer R Jasa Andrade	x		x	x		x				x			x	

- |                                   |                                   |
|-----------------------------------|-----------------------------------|
| 1. Administración del proyecto    | 8. Metodología                    |
| 2. Adquisición de fondos          | 9. Recursos                       |
| 3. Análisis formal                | 10. Redacción - borrador original |
| 4. Conceptualización              | 11. Software                      |
| 5. Curaduría de datos             | 12. Supervisión                   |
| 6. Escritura - revisión y edición | 13. Validación                    |
| 7. Investigación                  | 14. Visualización                 |

### Nota de aceptación:

Este artículo fue aprobado por la editora de la revista MSc. Dra. Natalia Tancredi